Konservative Therapie heisst nicht keine Therapie!

Sprunggelenksdistorsion – wie weiter?

Raphael Kaelin, Markus Knupp

Klinik für Orthopädie und Traumatologie des Bewegungsapparates, Kantonsspital Baselland (Bruderholz, Liestal, Laufen), Bruderholz

Sprunggelenksdistorsionen zählen zu den häufigsten Verletzungen am Bewegungsapparat und sind oft ein Grund für Konsultationen – ob auf der Notfallstation oder in der hausärztlichen Praxis. Leider erfolgt nicht immer eine adäquate Therapie, was langwierige Verläufe und Spätschäden zur Folge haben kann.

Einleitung

Die Distorsionen bzw. Bandläsionen des oberen Sprunggelenkes (OSG) sind die häufigsten Verletzungen im Sport. Sie machen rund ein Drittel aller Sportverletzungen aus, und ca. 50% aller Distorsionen ereignen sich beim Sport. Klassische Risikosportarten sind Ball- und Feldsportarten, Gymnastik, Klettern, Kampfsportarten, Orientierungslauf, Fechten und Tanz. Die Inzidenz wird mit rund einer Distorsion auf 10 000 Personen pro Tag angegeben, wobei die «Dunkelziffer» wahrscheinlich weit höher liegt. Bis zu 50% der Patienten erleiden nach einer erstmaligen OSG-Distorsion innerhalb der folgenden drei Jahre eine erneute Distorsion, und rund ein Viertel der Patienten berichtet über im Verlauf persistierende Schmerzen.

Gemäss der schweizerischen Sammelstelle für die Statistik der Unfallversicherungen (Stand 29.1.2015) betragen die durchschnittlichen Versicherungsleistungen für eine laterale Bandverletzung am OSG rund 3500 CHF pro Fall, und die durchschnittliche Anzahl der entschädigten Tage wird mit 19 (bei einem Median von 8 Tagen) angegeben.

Aufgrund des meist unkomplizierten Spontanverlaufs werden die Sprunggelenksdistorsionen oft bagatellisiert. Nur rund die Hälfte aller Verletzungen wird einer korrekten medizinischen Behandlung zugeführt.

Gemäss der heutigen Studienlage ist die konservative Therapie (nach Ausschluss von Begleitverletzungen) der Goldstandard und hat eine gute Prognose. Dennoch kann in bis zu 40% der Fälle eine chronische Instabilität (CI) entstehen, die bei Versagen der konservativen Therapiemassnahmen einer operativen Therapie bedarf und per se eine Präarthrose darstellt.

Ziel dieser Arbeit ist, ein einfach anwendbares wie auch klinisch relevantes Behandlungsschema zu präsentieren, das eine adäquate und einheitliche Behandlung ermöglicht. Um den Umfang dieser Übersichtsarbeit nicht zu sprengen, kann auf die Therapie der möglichen Begleitverletzungen und der CI des OSG nicht weiter eingegangen werden.

Raphael Kaelin

Anatomie und Funktion des lateralen und medialen Bandapparates

Die Stabilität des OSG wird wesentlich durch drei Faktoren bestimmt:

– Die Kongruenz und damit die knöcherne Führung des Gelenkes (Scharniergelenk). Es konnte gezeigt werden, dass eine ungenügende Überdachung des Talus durch die Tibia bei vergrössertem Talusradius eine CI begünstigt.

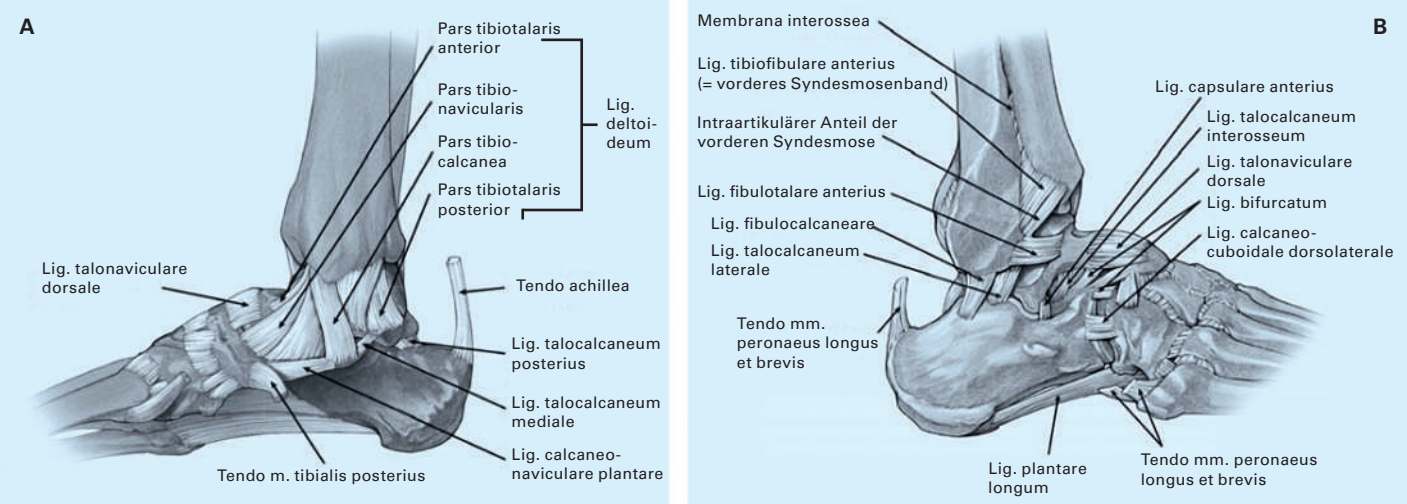

Abbildung 1: A) Die Bänder des Sprunggelenkes in der medialen Ansicht. **B)** Die Bänder des Sprunggelenkes in der lateralen Ansicht. Adaptierter Nachdruck aus: T. Buchhorn. Anatomie und arthroskopische Befunde. Arthroskopie. 2015;28:91–9. DOI 10.1007/s00142-015-0004-7. Mit freundlicher Genehmigung des Springer-Verlags, Berlin, Heidelberg 2015.

- Die Ligamente (statische Stabilisierung).
- Die gelenkübergreifenden Sehnen/Muskeln (dynamische Stabilisierung).

Lateralseitig befinden sich die Lig. fibulotalare anterius (LFTA), Lig. fibulocalcaneare (LFC) und das für die Stabilisierung weniger wichtige Lig. fibulotalare posterius (LFTP). Eine Übersicht gibt Abbildung 1B. Das LFTA ist in Plantarflexion gespannt und das LFC entspannt, wobei sich dies in Dorsalextension genau umgekehrt verhält. Das LFTA limitiert vor allem die anteriore Translation des Talus im OSG, wobei das LFC vor allem die Supinationsbewegung im OSG und Subtalargelenk limitiert. Das Ursprungszentrum des LFTA liegt ventral ca. 10 mm proximal der Fibulaspitze und verläuft leicht aufsteigend zum Talus. Aufgrund seines Verlaufes ist es das erste Ligament, das die Supinationsbewegung limitiert und ist gerade deshalb bei Sprunggelenksdistorsionen am häufigsten verletzt.

Das LFC hat, entgegen weitläufiger Meinung und Illustrationen in Anatomiebüchern, seinen Ursprung ebenfalls an der distalen ventralen Fibula und teilt sich diesen zu 60% mit dem LFTA. Das LFC verläuft nach medial und postero-inferior und inseriert rund 13 mm unterhalb des Subtalargelenkes. Es stabilisiert das OSG und Subtalargelenk, obwohl diese eine deutlich unterschiedliche Rotationsachse haben.

Das Lig. deltoideum spannt sich fächerförmig über den medialen Aspekt des OSG. Es besteht aus einem oberflächlichen und einem tiefen Blatt. Das oberflächliche Blatt überspannt das OSG und das Subtalargelenk, das tiefe Blatt überspannnt nur das OSG. Die breite Insertion des oberflächlichen Anteils des Lig. deltoideum am *spring ligament* (Lig. calcaneonaviculare plantare, auch «Pfannenband» genannt) zeigt dessen wichtige Funktion als Stabilisator des medialen OSG. Das oberflächliche Blatt des Lig. deltoideum limitiert vor allem die Abduktion und das tiefe Blatt vor allem die Aussenrotation des Talus. Beide Blätter limitieren in gleichem Ausmass die Pronationsbewegung.

Die drei Pfeiler der Abklärung

Anamnese

Die Anamnese, klinische Untersuchung und konventionelle Bildgebung sind die drei Hauptpfeiler der Abklärung von Sprunggelenksdistorsionen. Das genaue Erfragen des Unfallmechanismus gibt Auskunft über die Schwere der Verletzung und das zu erwartende Verletzungsmuster. Ebenfalls erfragt werden sollten die genaue Schmerzlokalisation, die Schmerzintensität und ob Vollbelastung möglich ist. Rezidivierende Distorsionsereignisse oder ein vorbestehendes subjektives Instabilitätsgefühl können ein Hinweis für eine CI sein.

Klinische Untersuchung

Die klinische Untersuchung beginnt mit der Inspektion: Bestehen Hautläsionen? Wo zeigt sich ein Hämatom (nur lateral, auch medial)? Besteht eine offensichtliche Fehlstellung oder eine vorbestehende Fussdeformität?

In der darauffolgenden Palpation sollten *zumindest* folgende Punkte erfasst werden:

- Knöchern: die gesamte Fibula, insbesondere bis zum Kniegelenk (Maisonneuve-Verletzung), der mediale Malleolus, der Proc. anterior calcanei, die Basis des Metatarsale V sowie die Chopart- und Lisfranc-Gelenksreihe.

– Ligamentär: der laterale Bandapparat (LFTA, LFTP, LFC), der mediale Bandapparat (Lig. deltoideum), das *spring ligament* sowie die vordere Syndesmose (Lig. tibiofibulare anterius).
– Tendinös: Achilles-, Peroneal- oder Tibialis-posterior-Sehne(n).

Die funktionelle Untersuchung beginnt mit der Beweglichkeitsprüfung des OSG (Neutral-Null-Methode). Die Beweglichkeit des unteren Sprunggelenkes muss ebenfalls geprüft werden. Sollte diese eingeschränkt sein, insbesondere in Kombination mit einer valgischen Rückfussachse, so ist an eine Coalitio (eine knöcherne, knorpelige oder bindegewebige Verbindung zweier tarsaler Knochen) oder an eine Subtalar-Arthrose zu denken bzw. sollten diese ausgeschlossen werden. Eine varische Rückfussachse begünstigt Supinationstraumen.

Abbildung 2: Prüfung des Talusvorschubs.
Nachdruck aus: M. Handschin: Sportverletzungen am Fuss. Schweiz Med Forum. 2006;6(39):877–82. Mit freundlicher Genehmigung von M. Handschin.

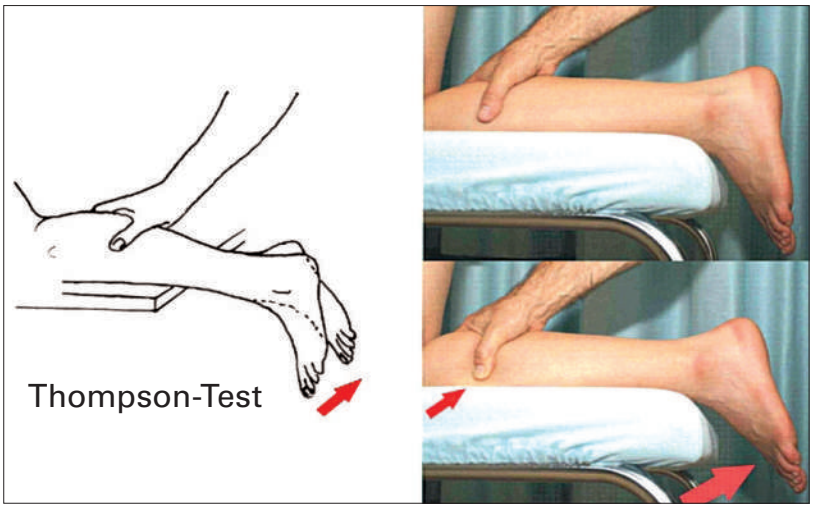

Abbildung 3: Der Thompson-Test.
Nachdruck aus: M. Handschin: Sportverletzungen am Fuss. Schweiz Med Forum. 2006;6(39):877–82. Mit freundlicher Genehmigung von M. Handschin.

Die Bandstabilität wird einerseits durch den Talusvorschub (Abb. 2), andererseits durch die Taluskippung *(Talar-tilt)* geprüft. Am besten lassen sich diese in sitzender Position bei gebeugtem Knie und hängendem Unterschenkel prüfen. Die Untersuchung muss im Seitenvergleich erfolgen, insbesondere um eine vermehrte Laxität nicht mit einer Instabilität zu verwechseln. Ein Talusvorschub von >5 mm oder eine Taluskippung von >10° im Seitenvergleich gilt als pathologisch. Ein lateral vermehrter Talusvorschub ist (insbesondere in leichter Flexionsstellung im OSG) vor allem bei einer Insuffizienz des LFTA vorhanden, wobei eine vermehrte Taluskippung (in Neutralstellung im OSG) auf eine Insuffizienz des LFC hinweist. Medial zeigen sich ein vermehrter Talusvorschub bei Insuffizienz der ventralen, oberflächlichen Anteile des Lig. deltoideum und eine vermehrte Taluskippung bei Insuffizienz der tiefen Anteile desselben.

Des Weiteren sollte die Funktion der Peronealsehnen (Eversion des Fusses gegen Widerstand) und der Tibialis-posterior-Sehne (Inversion des Fusses gegen Widerstand; bei Insuffizienz derselben Ausbildung eines Plattfusses/Rückfussvalgus) geprüft werden. Häufig verpasst werden (Sub-)Luxationen dieser Sehnen, daher muss dies speziell beachtet werden. Die Integrität der Achillessehne kann durch Palpation und unter anderem mit dem «Thompson-Test» geprüft werden (Abb. 3). Dieser ist bei fehlender Plantarflexion im OSG bei Kompression der Wade positiv und pathognomonisch für eine Achillessehnenruptur. Die klinische Diagnose einer Syndesmosenverletzung ist oft schwierig und braucht viel Erfahrung. Die hier am häufigsten verwendeten klinischen Tests sind der «Squeeze-Test» (Schmerzangabe über der Syndesmose bei Kompression von Tibia und Fibula oberhalb der Syndesmose) und der «Frick-Test» (Schmerzangabe über der Syndesmose bei kombinierter Dorsalextensions- und Aussenrotationsbewegung im OSG).

Wie bei allen Verletzungen am Bewegungsapparat sollten die periphere Durchblutung, Motorik und Sensibilität geprüft und dokumentiert werden.

Oft ist die klinische Untersuchung (insbesondere bei schweren Distorsionsereignissen) aufgrund der Schmerzen und der Schwellung nicht konklusiv durchführbar (und somit auch nicht sinnvoll). In diesen Fällen sollten nach Frakturausschluss eine Ruhigstellung erfolgen und der Patient nach rund einer Woche klinisch reevaluiert werden.

Bildgebung

Entsprechend den Empfehlungen der *Gesellschaft für Orthopädisch-Traumatologische Sportmedizin* (GOTS) empfehlen wir die routinemässige Durchführung von Röntgenaufnahmen. Verpasste Frakturen haben nicht nur therapeutisch, sondern auch rechtlich weitreichende Konsequenzen. Die oft verwendeten *«Ottawa Ankle Rules»* sollten bei Verfügbarkeit einer Röntgenanlage nicht mehr angewendet werden, da sie vor allem beim ungeübten Untersucher eine ungenügende Sensitivität sowie eine niedrige Interrater-Reliabilität (Beurteiler-Übereinstimmung) aufweisen.

Standardmässig sollte eine (wenn möglich belastete) anteroposteriore (a.p.) Aufnahme in 10–20° Innenrotation (sog. *«mortise-view»*) sowie eine seitliche Aufnahme des OSG durchgeführt werden. Je nach klinischem Befund können diese durch eine dorsoplantare und seitliche Aufnahme des Fusses ergänzt werden. Für eine korrekte Beurteilung der Röntgenbilder sollte der Gelenkspalt des OSG in der a.p.-Aufnahme so vollständig wie möglich einsehbar sein. In der seitlichen Aufnahme sollten der Gelenkspalt des OSG und des unteren Sprunggelenks einsehbar und zumindest die Basis des Metatarsale V miterfasst sein.

Bei asymmetrischem Gelenkspalt, isolierten Frakturen des Innenknöchels oder erweiterter tibiofibularer Distanz (Syndesmose) muss ebenfalls an eine Maisonneuve-Verletzung gedacht werden und entsprechend eine Röntgenaufnahme des Unterschenkels in zwei Ebenen angefertigt werden (Abb. 4).

Gehaltene Aufnahmen des OSG werden aufgrund der fehlenden therapeutischen Konsequenz grundsätzlich nicht mehr empfohlen. Zudem sind sie in der akuten Situation schmerzhaft und können mehr schaden als helfen. Eine anschauliche Übersicht über die häufigsten ossären Verletzungen, die im Rahmen einer Sprunggelenksdistorsion auftreten können, gibt Abbildung 5.

Der Einsatz der MRT hat in der akuten Diagnostik nur einen geringen Stellenwert, und die Indikation sollte wegen fehlender therapeutischer Konsequenz, der hohen Kosten und der oft auch falsch positiven bzw. aufgrund

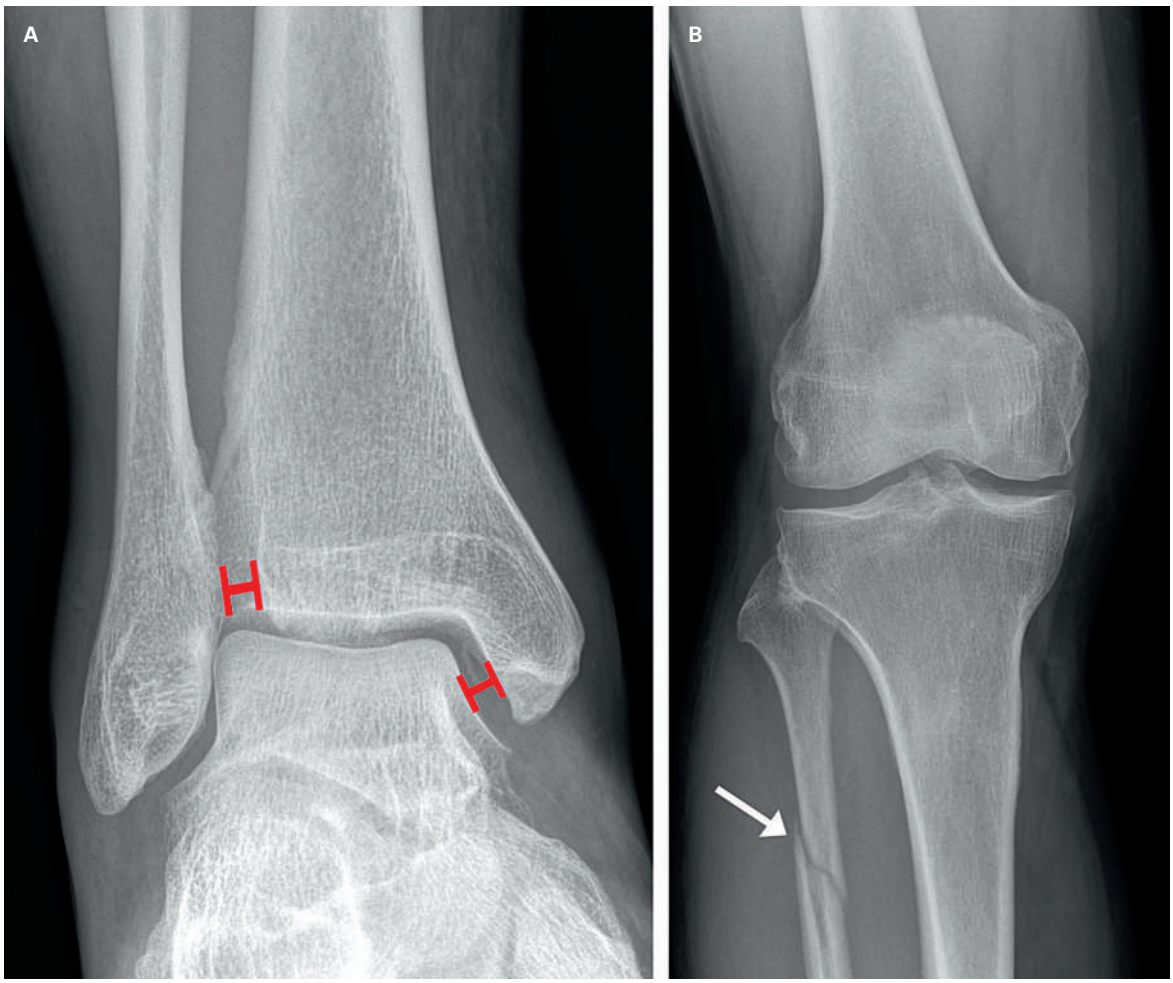

Abbildung 4: Maisonneuve-Verletzung. **A)** OSG a.p. (unbelastet): asymmetrische Sprunggelenksgabel mit erweiterter Syndesmose. **B)** Knie a.p.: hohe Fibulafraktur, im OSG-Röntgen nicht sichtbar!

Abbildung 5: Häufige ossäre Verletzungen nach Distorsionstraumen.
A) Malleolarfraktur vom Typ Weber B. **B)** Volkmann'sches Dreieck. **C)** Ossärer Bandausriss (nicht zu verwechseln mit einer Weber-A-Fraktur!).
D) Osteochondrale Läsion. **E)** Fraktur des Processus anterior calcanei. **F)** Ossärer Bandausriss talo-navicular. **G)** Avulsionsfraktur Metatarsale-V-Basis (nicht zu verwechseln mit der Jones-Fraktur!).

Tabelle 1: Das Distorsionsschema des Kantonsspitals Baselland (leicht modifiziertes/vereinfachtes «Basler Schema», nach [1]).

Grad	Klinische Symptome	Verletzte Strukturen	Therapie	Nachkontrolle
I	Schwellung OHNE Hämatom lateral, Vollbelastung möglich	Zerrung, Partialläsion des lateralen Bandapparates, (v.a. LFTA, evtl. LFC)	PRICE, NSAR, Tapen, Bandage (z.B. MalleoTrain®) 4–6 Wochen, Vollbelastung erlaubt	Hausarzt, klinisch bei Bedarf
II	Laterales Hämatom, Vollbelastung nur kurzzeitig möglich	Ruptur des lateralen Bandapparates (LFTA, LFC)	PRICE, NSAR, OSG-Orthese (z.B. DeRoyal® BOA®), 6 Wochen tags/nachts, Vollbelastung erlaubt, Physiotherapie	Hausarzt, klinisch nach 14 Tagen, ggf. Zuweisung Fusssprechstunde gemäss Hausarzt
III	Laterales und mediales Hämatom, keine Belastung möglich	Ruptur des lateralen Bandapparates, zusätzlich mediale Bandverletzung (Lig. deltoideum) oder Begleitverletzungen	PRICE, NSAR, VACO®ped-Unterschenkelgips im Verlauf oder weiter VACO®ped/Stabilschuh, Stockentlastung nach Bedarf, ggf. Thromboseprophylaxe	Facharzt/ Fusssprechstunde, klinisch nach 1–2 Wochen und nach 6 Wochen

des Ödems aggravierten Befunde nur bei Verdacht auf Begleitverletzungen und mit Zurückhaltung gestellt werden.

Zunehmend an Bedeutung gewinnt die Sonographie – insbesondere in der Sportmedizin. Sie ist gut und schnell verfügbar, bringt keine Strahlenbelastung, ist kostengünstiger als eine MRT, und es kann eine dynamische Untersuchung erfolgen. Die Beurteilung der Sehnen und Ligamente ist damit gut möglich. Als grosse Nachteile sind die Abhängigkeit vom Untersucher und die Unmöglichkeit der exakten Beurteilung des Gelenkknorpels zu nennen.

Klassifikation und Therapie

In der Literatur sind zahlreiche Klassifikationen beschrieben. Diese beziehen sich hauptsächlich auf den Grad der Bandverletzung, das Ausmass der Instabilität oder die Anzahl der verletzten Bänder. Eine solche Einteilung beruht oft auf subjektiven Werten und hat zudem keine therapeutische Konsequenz. Da aktuell kein evidenzbasiertes Klassifikationssystem existiert, empfehlen wir wie auch die GOTS die Verwendung einer Klassifikation, der ein konkreter Behandlungsalgorithmus folgt. Das Schema ist in Tabelle 1 dargestellt.

Die initiale Versorgung ist bei allen Verletzungsgraden gleich und entspricht dem englischen Akronym «PRICE»: *Protection* (Schutz), *Rest* (Ruhe), *Ice* (Eis), *Compression* (Kompression), *Elevation* (Hochlagern). Diese Massnahmen bringen eine willkommene Reduktion der Schwellung und Schmerzen. Je nach Schweregrad der Verletzung bzw. der Belastbarkeit muss initial eine Entlastung an Krücken erfolgen.

Bei den Grad-I- und -II-Verletzungen handelt es sich um alleinige Verletzungen des lateralen Bandapparates. In der Regel genügt das Taping oder die Versorgung mit einer Sprunggelenksbandage bei Grad-I-Verletzungen respektive die Versorgung mit einer Sprunggelenksorthese bei Grad-II-Verletzungen. Im Verlauf sollte mit einer physiotherapeutischen Behandlung begonnen werden. Initial sollten vor allem abschwellende Massnahmen (Lymphdrainage) erfolgen, im Verlauf kann dann mit dem sukzessiven Kraftaufbau und dem propriozeptiven Training begonnen werden. Ebenfalls wichtig ist die Instruktion für ein Heimübungsprogramm, das selbständig durchgeführt werden soll und für den Behandlungserfolg bedeutend ist.

Sobald eine Druckdolenz und ein Hämatom des medialen Bandapparates bestehen – unabhängig vom Befund des lateralen Bandapparates –, handelt es sich um eine Grad-III-Verletzung. Verletzungen des medialen Bandapparates sind schwer und meist auf ein Eversions-/Pronationstrauma oder ein Supinations-/Aussenrotationstrauma zurückzuführen. Auch Begleitverletzungen sind bei diesen Verletzungstypen häufiger (z.B. Frakturen, Syndesmosenverletzungen, osteochondrale Läsionen). Isolierte Verletzungen des medialen Bandapparates sind mit einem Anteil von 3–5% an allen Sprunggelenksdistorsionen selten. Bei medialen Schmerzen muss immer an die Möglichkeit einer hohen Fibulafraktur gedacht werden!

Grad-III-Verletzungen werden initial mit einem VACO®ped oder einem gespaltenen Unterschenkelgips ruhiggestellt und nach rund einer Woche in der orthopädischen Sprechstunde nachkontrolliert. Wenn sich keine relevanten Begleitverletzungen zeigen, erfolgt die weitere Ruhigstellung für insgesamt sechs Wochen im geschlossenen Unterschenkelgehgips mit erlaubter Vollbelastung (oder alternativ weiter im VACO®ped oder Stabilschuh). Nach der Gipsentfernung erfolgen nochmals eine klinische Beurteilung und die physiotherapeutischen Nachbehandlung.

Unabhängig vom Distorsionsgrad empfehlen wir bei allen Verletzungen eine Nachkontrolle in der orthopädischen Sprechstunde, sollte die Vollbelastung nach zwei Wochen noch nicht möglich sein oder falls persistierende Schmerzen über einen Zeitraum von mehr als drei Monaten bestehen. Bei Verdacht auf eine Begleit-

verletzung oder bei rezidivierenden Distorsionen (>3 in zwei Jahren) sollte ebenfalls eine orthopädische Beurteilung erfolgen.

Die operative Therapie wird gemäss aktueller Studienlage bei Erstereignissen nur bei Profisportlern empfohlen. Bei schweren Verletzungen (Grad III) und insbesondere bei gewissen Begleitverletzungen (z.B. Mitbeteiligung des *spring ligament*, Verletzungen der Sydnesmose) ist gelegentlich eine primär operative Therapie notwendig, wobei dies von Fall zu Fall individuell entschieden werden muss und von diversen Faktoren abhängt (Alter, Aktivitätsgrad, Art der Begleitverletzung und Kombination derselben, Risikofaktoren, Patientenwunsch etc.).

Eine schöne und immer noch aktuelle Übersicht über die Therapie weiterer Verletzungen an Fuss und Sprunggelenk gibt die in diesem Heft im Jahr 2006 erschienene Übersichtsarbeit von Dr. med. Max Handschin.

Danksagung
Wir danken Dr. med. Max Handschin, Facharzt für Allgemeinmedizin, herzlich für die kritische Durchsicht des Manuskripts. Ebenfalls danken wir Frau Melanie Goldoni für die Bildbearbeitung.

Disclosure statement
Die Autoren haben keine finanziellen oder persönlichen Verbindungen im Zusammenhang mit diesem Beitrag deklariert.

Titelbild
© Martinmark | Dreamstime.com

Literatur

- Paul J, Knupp M, Camathias C, Greitemann B. Evidenz in der Versorgung der akuten und chronischen OSG-Instabilitäten. SportOrthoTrauma. 2012;28:258–65.
- Röpke M, Piatek S, Ziai P. Akute Sprunggelenkinstabilität durch Distorsion. Arthroskopie. 2015;28:116–23.
- Kerkhoffs GM, et al. Surgical versus conservative treatment for acute injuries of the lateral ligament complex of the ankle in adults. Cochrane Database Syst. Rev. 2007, Issue 2, CD000380.
- Van Rijn RM, et al. What Is the Clinical Course of Acute Ankle Sprains? A Systematic Literature Review. Am J Medicine. 2008;121(4):324–7.
- Kerkhoffs GM, et al. Diagnosis, treatment and prevention of ankle sprains: an evidence-based clinical guideline. Br J Sports Med. 2012;46:854–60.
- Buchhorn T. Anatomie und arthroskopische Befunde. Arthroskopie. 2015;28:91–9.
- Handschin M. Sportverletzungen am Fuss. Schweiz Med Forum. 2006;6:877–82.
- Hintermann B. Diagnostik und Therapie der chronischen Sprunggelenkinstabilität. Arhroskopie. 2009;22:116–24.

Weiterführende Literaturempfehlungen können auf Nachfrage von den Autoren gerne abgegeben werden.

Das Wichtigste für die Praxis

- Die konservative Therapie der Sprunggelenksdistorsion stellt den Goldstandard dar und zeigt in der Regel gute Resultate. Die konservative Therapie entspricht jedoch nicht keiner Therapie!
- Bei Verfügbarkeit ist die Durchführung von Röntgenbildern empfehlenswert. Nur so können zuverlässig Frakturen ausgeschlossen werden.
- Der mediale Bandapparat spielt eine zentrale Rolle bei der Kraftübertragung vom Unterschenkel auf den Fuss. Verletzungen mit Beteiligung des medialen Bandapparates sind schwere Verletzungen und haben eine schlechtere Prognose. Sie erfordern deshalb eine konsequente Ruhigstellung über sechs Wochen.
- Bei Unmöglichkeit der Vollbelastung nach zwei Wochen sowie bei persistierenden Beschwerden über eine Dauer von mehr als drei Monaten sollte eine Beurteilung durch den Orthopäden erfolgen.
- Trotz der guten Prognose nach konservativer Therapie kann sich in 20–40% der Fälle eine chronische Instabilität entwickeln. Diese ist eine Präarthrose und muss konsequent behandelt werden.

Korrespondenz:
Dr. med. Raphael Kaelin
Facharzt FMH für Orthopädische Chirurgie und Traumatologie des Bewegungsapparates
Oberarzt Team Fuss und Sprunggelenk
Klinik für Orthopädie und Traumatologie des Bewegungsapparates
Kantonsspital Baselland (Bruderholz, Liestal, Laufen)
CH-4101 Bruderholz
raphael.kaelin[at]ksbl.ch