Arthroskopie 2015 · 28:229–232
DOI 10.1007/s00142-015-0019-0
Online publiziert: 2. Juli 2015
© Springer-Verlag Berlin Heidelberg 2015

R. Kaelin · B. Rieger · M. Knupp · M. T. Hirschmann

Klinik für Orthopädische Chirurgie und Traumatologie des Bewegungsapparates, Kantonsspital Baselland, Standort Bruderholz, Bruderholz, Schweiz

Traumatisiertes Os trigonum

Eine seltene Verletzung nach Sprunggelenktrauma

In der Entwicklung des Fußskeletts entsteht ein Knochenkern posterior des Talus, der mit dem Talus fusioniert. Bleibt diese Fusion aus, spricht man von einem Os trigonum. Sowohl akute Verletzungen als auch chronische repetitive Mikrotraumen können zu einer Traumatisierung dieses akzessorischen Fußwurzelknochens führen. Die Diagnose eines symptomatischen Os trigonum wird anhand klinischer und radiologischer Untersuchungen gestellt.

Anamnese

Eine 38-jährige Patientin wird nach stattgehabtem Supinationstrauma des linken oberen Sprunggelenks (OSG) bei Verdacht auf eine laterale Bandläsion vom Hausarzt konservativ mittels einer Sprunggelenkorthese behandelt. Nach initial deutlicher Besserung beklagt die Patientin im Verlauf persistierende belastungsabhängige Schmerzen retromalleolär wie auch im Rückfuß. Außerdem berichtet die Patientin über Schmerzen bei forcierter Plantarflexion. Aufgrund der persistierenden Beschwerden erfolgte die Zuweisung in unsere Fuß-Sprechstunde.

Befund

Inspektorisch bestehen unauffällige Verhältnisse. In der klinischen Untersuchung zeigt sich ein flüssiges und hinkfreies Gangbild. Die Rückfußachse ist gerade mit guter Varisation im Zehenspitzenstand. Die Patientin klagt über Schmerzen im Rückfuß beim Zehenspitzengang sowie bei forcierter Plantarflexion. Eine Schmerzprovokation bei aktiver Flexion der Großzehe gegen Widerstand besteht nicht. Es zeigt sich eine Druckdolenz über dem dorsalen OSG medialbetont, nicht jedoch über dem medialen oder lateralen Bandapparat. Klinisch ist im Seitenvergleich kein ver-

Abb. 1 ◄ Konventionelle seitliche Röntgenaufnahme des linken oberen Sprunggelenks. *Pfeil* Os trigonum

Abb. 2 ▲ SPECT-CT des linken Sprunggelenks. *Pfeil* Os trigonum mit deutlich vermehrtem Knochen-Tracer-Uptake

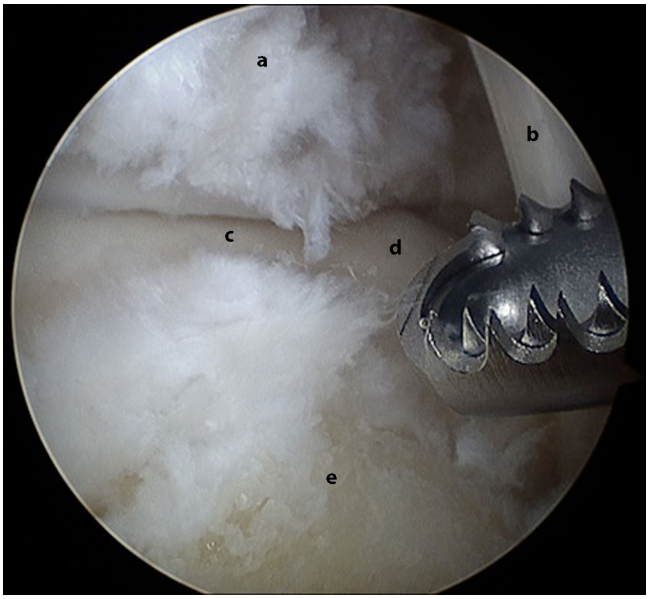

Abb. 3 ▲ Arthroskopiebilder des oberen Sprunkgelenks (OSG). **a** Tibia. **b** Flexor-hallucis-longus-Sehne. **c** Gelenkspalt des OSG. **d** Talus. **e** Os trigonum nach Entfernung der Weichteile

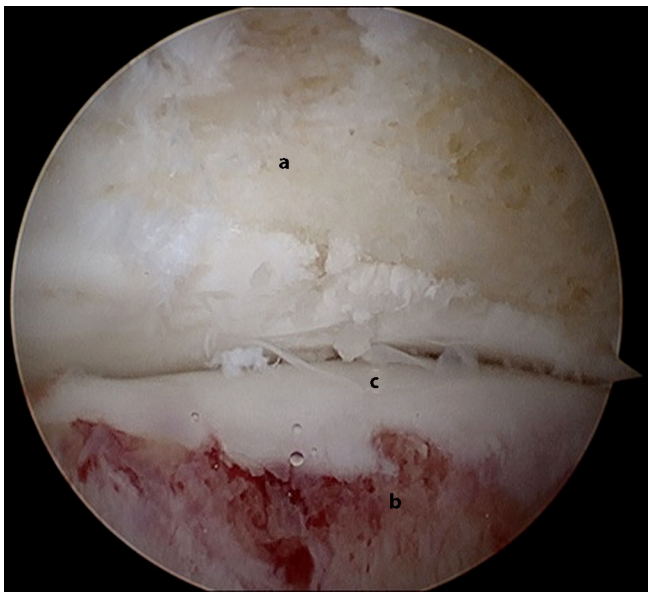

Abb. 4 ▲ Arthroskopiebilder des oberen Sprunkgelenks (OSG) nach Entfernung des Os trigonum. **a** Tibia. **b** Resektionsfläche des Os trigonum. **c** Talus/Gelenkspalt des OSG

Abb. 5 ◄ Intraoperative Bildwandlerkontrolle: vollständige Exzision des Os trigonum

mehrter Talusvorschub oder Aufklappbarkeit festzustellen. Das Sprunggelenk ist frei beweglich. Die periphere Durchblutung, Motorik und Sensibilität sind intakt.

Bildgebung

In der konventionellen Projektionsradiographie (OSG anterior-posterior und streng seitlich) zeigt sich kein Hinweis auf eine frische Fraktur oder einen ossären Kapsel-/Bandausriss. Das OSG ist unauffällig ohne Arthrosezeichen mit symmetrischem Gelenkspalt. In der seitlichen Aufnahme ist das Os trigonum sichtbar (◘ **Abb. 1**). Bei klinischem Verdacht auf eine ossäre Pathologie im Bereich des Rückfußes wurde eine Single-Photonen-Emissions-Computertomographie mit konventioneller CT (SPECT-CT) durchgeführt. In der planaren 3-Phasen-Skelettszintigraphie zeigt sich ein unauffälliger Knochen-Tracer-Einstrom, jedoch eine umschriebene, sich auf das dorsale OSG projizierende Mehrbelegung in der Bloodpool-Phase. Diese zeigt sich, wenn auch weniger intensiv, ebenfalls in der Mineralstoffwechselphase.

In der SPECT-CT wird ein 1,6 cm breites Os trigonum mit deutlich erhöhter Knochenstoffwechselaktivität zwischen dem Os trigonum und der Talushinterkante nachgewiesen (◘ **Abb. 2**). Der Uptake reicht bis in den oberen Anteil des unteren Sprunggelenks (USG). Die weiteren Fußgelenke stellen sich unauffällig dar.

Diagnose

Auf Basis der Untersuchungen wird die Diagnose eines traumatisierten Os trigonum rechts gestellt.

Therapie und Verlauf

Bei klinisch und bildgebend gesicherter Diagnose und persistierenden Schmerzen unter konservativen Therapiemaßnahmen (Analgesie, Physiotherapie) wurde die Entscheidung getroffen, das Os trigonum arthroskopisch zu entfernen.

Operation unter Oberschenkelblutsperre nach präoperativer Gabe von 2 g Cefazolin i. v. Es wurden 2 posteriore (medial und lateral paraachillär) Portale bei der sich in Bauchlage befindenden Patientin verwendet. Anschließend erfolgte ein Débridement der Weichteile und die Darstellung des Os trigonum, wobei die Flexor-hallucis-longus(FHL)-Sehne als Leitstruktur diente. Dabei ist es wichtig, immer lateral der Sehne zu bleiben, um das Gefäß-Nerven-Bündel zu schützen (**Abb. 3**). Anschließend wurde das Os trigonum mit einem kleinen Meißel und der Shut-Zange zerkleinert und mittels Fasszange und Shaver entfernt (**Abb. 4**). Zur Kontrolle der vollständigen Resektion wurde eine intraoperative Bildwandlerkontrolle durchgeführt (**Abb. 5**).

In den ersten 2 Wochen postoperativ erfolgte die Mobilisation in einem Stabilschuh unter erlaubter Vollbelastung, anschließend mit Vollbelastung ohne äußere Fixation und ohne Bewegungslimit. In der klinischen Nachkontrolle 6 Wochen postoperativ war die Patientin bis auf leichte Schmerzen im Narbenbereich beschwerdefrei und ohne Einschränkungen belastbar. Es zeigte sich eine im Seitenvergleich symmetrische und schmerzfreie Beweglichkeit im OSG ohne Zeichen eines posterioren Impingements.

Rund ein halbes Jahr postoperativ erfolgte eine zweite und abschließende klinische Kontrolle, bei welcher die Patientin vollständig beschwerdefrei war.

Diskussion

Das Os trigonum ist nach dem Os tibiale externum der häufigste und klinisch wichtigste akzessorische Fußwurzelknochen im menschlichen Fußskelett [1]. Beim Adolenszenten beträgt die Inzidenz zwischen 3–15 % und nur bei 1,4 % der Bevölkerung tritt es bilateral auf [2, 3]. In der Entwicklung des Fußskeletts entsteht ein Knochenkern posterior des Talus, welcher i. d. R. bei Mädchen zwischen dem 8. und 10. Lebensjahr sowie bei Jungen zwischen dem 11. und 13. Lebensjahr mit dem Talus fusioniert [4]. Kommt es zur Fusion mit dem Talus, nennt man den Fortsatz Processus posterior tali. Bleibt diese Fusion hingegen aus, spricht man von einem Os trigonum [5].

Seit der Erstbeschreibung durch Rosenmüller im Jahr 1804 gibt es verschiedene Erklärungsversuche zur Entstehung eines Os trigonum [6]. Es kann z. B. als sekundärer Ossifikationskern oder als Pseudarthrose einer Fraktur des Processus posterior tali entstehen [7–9].

Sowohl akute Verletzungen – wie in unserem Fall beschrieben – als auch chronische repetitive Mikrotraumen können zu einer Traumatisierung des Os trigonum führen. Durch seine anatomische Nähe zur Sehne des M. flexor hallucis longus, dem Lig. fibulotalare posterius und dem Lig. deltoideum treten die Beschwerden meist bei extremer Plantarflexion auf. Ebenfalls kann durch extreme und plötzliche wie auch durch rezidivierende Plantarflexionen (z. B. bei Balletttänzerinnen) eine Traumatisierung des Os trigonum erfolgen.

Die Diagnostik eines symptomatischen Os trigonum beruht auf der klinischen und radiologischen Untersuchung. Klinisch präsentieren die Patienten häufig retromalleoläre, sich auf Höhe der Gelenklinie projizierende Schmerzen, die sich bei Plantarflexion verstärken. Es kommt zum sog. posterioren Impingement. Im seitlichen Strahlengang (Ballettaufnahme) kann man in einigen Fällen radiologisch ein solches Impingement des Os trigonum mit der Tibiahinterkante vermuten [10]. In der Computertomographie (CT) können Frakturen des Os trigonum oder intraartikuläre Knochen-Knorpel-Flakes nachgewiesen werden. In der Magnetresonanztomographie (MRT) lässt sich häufig, jedoch nicht immer, ein Knochenmarködem als Zeichen einer stattgehabten Traumatisierung nachweisen. Bei der MRT-Diagnostik lassen sich jedoch Pathologien der Weichteile ausschließen. Diese

Zusammenfassung · Abstract

Arthroskopie 2015 · 28:229–232 DOI 10.1007/s00142-015-0019-0
© Springer-Verlag Berlin Heidelberg 2015

R. Kaelin · B. Rieger · M. Knupp · M. T. Hirschmann

Traumatisiertes Os trigonum. Eine seltene Verletzung nach Sprunggelenktrauma

Zusammenfassung

In diesem Beitrag wird über den Fall einer 38-jährigen Patienten berichet, welche nach einem Supinationstrauma des oberen Sprunggelenks über persistierende belastungsabhängige sowie sich bei Plantarflexion verstärkende Schmerzen im Bereich des Rückfußes klagte. In der durchgeführten SPECT-CE-Untersuchung zeigte sich eine umschriebene Knochen-Tracer-Aufnahme im Bereich des Os trigonum. Bei klinisch und szintigraphischem Verdacht auf ein traumatisiertes Os trigonum erfolgte dessen arthroskopische Resektion. Die Patientin war im Anschluss rasch beschwerdefrei. Die SPECT-CT ist bei Patienten mit unklaren Rückfußschmerzen ein hilfreiches Instrument, um die Diagnose eines traumatisierten Os trigonum zu sichern.

Schlüsselwörter

Dreiecksbein · Supinationstrauma · Sprunggelenk · Impingement · Arthroskopie

Traumatized os trigonum. A rare injury after ankle joint trauma

Abstract

However, the time to final diagnosis can be very long and challenging. This article presents the case of a 38-year-old female patient who presented with prolonged hindfoot pain after conservative treatment of an ankle sprain. Examination by single photon-emission computed tomography-computed tomography (SPECT-CT) showed localized bone tracer uptake of the os trigonum. Arthroscopic excision of the os trigonum led to direct relief of the symptoms. The SPECT-CT procedure is a promising diagnostic tool for patients with unclear hindfoot pain and might be helpful in patients with a traumatized os trigonum.

Keywords

Triangular bone · Ankle sprain · Ankle joint · Impingement · Arthroscopy

wären z. B. Verletzungen der FHL-Sehne, des Lig. fibulocalcaneare oder der posterioren Anteile des Lig. deltoideum. Als nuklearmedizinisches Hilfsmittel steht neben der planaren Szintigraphie als kombiniertes Verfahren die SPECT-CT zur Verfügung. Der Vorteil der SPECT-CT ist, dass durch die Kombination von CT und SPECT eine genaue topographische und metabolische Lokalisation der Areale mit vermehrter Knochenstoffwechselaktivität möglich ist. Ebenfalls können so Pathologien des Subtalargelenks (Arthrose, osteochondrale Läsionen) oder die selten auftretende Frakturen der posterioren Tubercula des Talus (Führung der FHL-Sehne) besser beurteilt werden [11].

Wie in dem oben beschriebenen Fall, kommt es nach arthroskopischer Exzision eines traumatisierten/symptomatischen Os trigonum in über 90 % der Fälle zur vollständigen Beschwerdefreiheit [12].

Differenzialdiagnosen

Folgende Differenzialdiagnosen sind bei der Diagnostik eines Os trigonum zu beachten:

- Fraktur des Processus posterior tali,
- Fraktur der posterioren Tubercula des Talus (sog. Shepherd's fracture),
- posteriores tibiotalares Impingement,
- Tendopathie der Achilles-/Peroneal-/FHL-Sehne,
- Bursitis subachillea,
- Osteochondrosis dissecans des Talus,
- Verletzungen des medialen/lateralen Bandapparats,
- nach Malleolarfrakturen mit einem Volkmann-Dreieck ist auch an eine Peronealsehnenluxation oder ein Tarsaltunnelsyndrom zu denken.

Fazit für die Praxis

- **Bei Patienten mit diffusen Rückfußschmerzen nach stattgehabtem Trauma stellt die SPECT-CT mit der im Vergleich zur MRT deutlich besseren räumlichen Auflösung eine Erweiterung der diagnostischen Möglichkeiten dar.**
- **Insbesondere bei eng aufeinanderliegenden Gelenken kann mit diesem Verfahren das beschwerdeführende Gelenk identifiziert werden.**
- **Durch die gleichzeitige Beurteilung mehrerer Gelenke und die erhöhte Sensitivität und Spezifität der SPECT-CT kann diese beim traumatisierten Os trigonum zur Diagnose führen.**
- **Zeigt sich in der SPECT-CT keine Anreicherung, kann die Diagnose eines traumatisierten Os trigonum ausgeschlossen werden.**

Korrespondenzadresse



R. Kaelin
Klinik für Orthopädische Chirurgie und Traumatologie des Bewegungsapparates, Kantonsspital Baselland, Standort Bruderholz
4101 Bruderholz, Schweiz
raphael.kaelin@ksbl.ch

Einhaltung ethischer Richtlinien

Interessenkonflikt. R. Kaelin, B. Rieger, M. Knupp und M.T. Hirschmann geben an, dass kein Interessenkonflikt besteht.

Dieser Beitrag beinhaltet keine Studien an Menschen oder Tieren.

Literatur

1. Steinhäuser J (1985) Differenzierungsstörungen und Variationen des Fusskeletts. In: Witt A, Rettig H, Schlegel K, Hackenbroch M, Hupfauer W (Hrsg) Orthopädie in Praxis und Klinik. Thieme, Stuttgart, S 2.1–2.27
2. Johnson R, Collier B, Carrera G (1984) The os trigonum syndrome: use of bone scan in the diagnosis. J Trauma 24:761–764
3. Lawson J (1994) Clinically significant radiologic anatomic variants of the skeleton. AJR 163:249–255
4. McDougall A (1955) The os trigonum. J Bone Joint Surg (Br) 37:257–265
5. Quirk R (1994) Common foot and ankle injuries in dance. Orthop Clin North Am 25:123–133
6. Rosenmüller JC (1804) De non Nullis Musculorum Corporis Humani Varietatibus. Leipzig: Klaubarthia
7. Brodsky AE, Khalil MA (1986) Talar compression syndrome. Am J Sports Med 14:472–476
8. Shepherd FJ (1882) A hitherto undescribed fracture of the astragalus. J Anat Physiol 17:79–8141
9. Stieda L (1869) Über sekundäre Fusswurzelknochen. Arch Physiol Wiss Med 108:111
10. Karasick D, Schweitzer M (1996) The os trigonum syndrome: Imaging features. AJR 166:125–129
11. Robinson P, White LM (2002) Soft-tissue and osseous impingement syndromes of the ankle: role of imaging in diagnosis and management. Radiographics 22(6):1457–1469
12. Abramowitz Y, Wollstein R, Barzilay Y et al (2003) Outcome of resection of a symptomatic os trigonum. J Bone Joint Surg Am 85(6):1051–1057